نکات کاربردی در قارچ شناسی پزشکی

حمید اسلام پور

محمد اسلام پور

انتشارات ارسطو

(چاپ و نشر ایران)

۱۴۰۰

به نام او که کتاب و حکمت می آموزد.

پیشگفتار:

یادگیری مباحث قارچ شناسی پزشکی به ویژه برای دانشجویان رشته علوم آزمایشگاهی ضروری است. از این رو مجموعه ای از نکات اصلی قارچ شناسی پزشکی گردآوری شده است تا در اختیار دانشجویان عزیز قرار گیرد. لازم به ذکر است که مجموعه حاضر با اقتباس از کتب مرجع قارچ شناسی پزشکی نظیر قارچ شناسی پزشکی تالیف مسعود امامی و ... ، قارچ شناسی پزشکی جامع تالیف فریده زینی و ...، قارچ شناسی پزشکی تالیف شهلا شادزی، و ... نگاشته شده است. لذا پیشنهاد می شود قبل از مطالعه آن، مطالعه کافی از منابع فوق به عمل آورده شود. در آخر از تمامی عزیزان استدعا می شود نظرات خود را در مورد این اثر به آدرس الکترونیکی bidgani۷۷۷@yahoo.com ارسال نمایند.

فهرست مطالب

پی تی ریازیس ورسیکالر (تینه آ ورسیکالر):.....۵

پی تی روسپوروم اوال:.....۱۱

اتومایکوزیس (عفونت قارچی گوش خارجی):.....۱۳

پیدرا (کچلی گره ای مو):.....۱۷

اریتراسما:.....۲۰

تریکومایکوزیس آگزیلاریس:.....۲۴

کچلی بدن:.....۲۶

کچلی سر:.....۳۰

کچلی ریش:.....۳۶

کچلی دست:.....۳۸

کچلی پا (کچلی پای ورزشکاران):.....۳۹

کچلی کشاله ران:.....۴۱

کچلی ناخن:.....۴۲

کچلی ایمبریکاتا:.....۴۳
تینه آ نیگرا (کچلی سیاه):.....۴۶
مایستوما (پای مادورا):.....۵۰
اسپوروتریکوزیس:.....۵۴
کروموبلاستومایکوزیس:.....۵۸
کریپتوکوکوزیس:.....۶۰
هیستوپلاسماتوزیس:.....۶۴
کاندیدیازیس:.....۶۵

پی تی ریازیس ورسیکالر (تینه آ ورسیکالر):

پی تی ریازیس ورسیکالر عفونت مزمن، خفیف و معمولا بدون علامت لایه شاخه پوست است که با ایجاد لکه های پوسته دار صاف یا کمی برجسته به اندازه ها و رنگ های مختلف و گاهی بی رنگ همراه است. عامل بیماری مخمر چربی دوستی به نام مالاسزیا فورفور می باشد که گاهی پی تی روسپورم اوربیکولار نیز خوانده می شود. این قارچ ساپروفیت، فلور نرمال بدن بوده و از جمله قارچ های فرصت طلبی است که در شرایط موضعی و یا درونی خاصی قادر به ایجاد بیماری می باشد. تجویز استروئیدها نیز باعث ایجاد این عارضه می شود، زیرا این دسته از ترکیبات موجب افزایش مدت زمان ریزش طبیعی سلول های اپیتلیال می شوند؛ لذا از شدت ریزش طبیعی این سلول ها کاسته شده و در نتیجه آن فلور اندوژن افزایش می یابد و با ازدیاد جمعیت آن ها بیماری حاصل می گردد. استفاده طولانی مدت از آنتی بیوتیک ها، علل ژنتیکی، استرس، عفونت های مزمن، فقر بهداشتی، تعریق زیاد، سوء تغذیه، و تجمع گلیکوژن خارج سلولی نیز از

عوامل مستعد کننده این بیماری می باشند. ضایعات به صورت لکه های پوسته دار، صاف یا کمی برجسته که اغلب از پوسته های نرم، ریز، نازک و آردی یا سبوسی شکل تشکیل یافته است. شروع تظاهر لکه ها تدریجی و در ابتدا کوچک و معدود است ولی به تدریج بزرگ شده، به هم پیوسته، و به اشکال نامنظم درمی آیند. ضایعات به رنگ کرم، زرد کم رنگ، زرد قهوه ای، قهوه ای روشن، خرمایی، قهوه ای تیره، و گاهی قرمز یا بی رنگ و به ندرت ملتهب می شود.

شکل ۱: ضایعات تینه آ ورسیکالر

تشخیص آزمایشگاهی:

بررسی فلورسانس با استفاده از لامپ وود (Woods lamp**):**

این لامپ دارای یک فیلتر از جنس اکسید نیکل می باشد گه در هنگام تابیدن نور، تنها به پرتو ماوراء بنفش (UV) با طول موج ۳۶۵ nm اجازه عبور می دهد. اگر در اتاق تاریک، ضایعات بیمار را در مقابل این لامپ قرار دهند، ضایعات از خود فلورسانس زرد طلایی رنگ از خود ساطع می کنند که به راحتی قابل تشخیص می باشد. در استفاده از این روش باید دقت شود که از شستن ضایعات جلوگیری به عمل آید، زیرا شستشوی ضایعات مانع از ایجاد فلورسانس می شود. همچنین قبل از انجام این روش از پماد و صابون نباید استفاده شود، زیرا بعضی از این مواد فلورسانس کاذب دارند.

روش مستقیم:

در این روش، از ضایعات نمونه گیری کرده و آن ها را با میکروسکوپ مشاهده می کنند. برداشت و جمع آوری ضایعات جهت بررسی مستقیم به دو طریق انجام می گیرد: ۱) با استفاده از تیغ بیستوری مقداری پوسته از سطح کناره ضایعه را تراشیده و آن را بر روی لام تمیز

قرار می دهند. قبل از استفاده از بیستور باید توجه شود که آن را با استفاده از شعله مقداری حرارت داده تا کند و سپس خنک شود. ۲) با استفاده از چسب اسکاچ (Scatch tape)، بدین صورت که قسمتی از نوار چسب به اندازه یک لام را جدا کرده و بر روی ضایعه قرار می دهند، مقداری آن را ماساژ داده و بر می دارند. نوار چسب را مستقیما و یا بعد از فیکس کردن با متانول و رنگ آمیزی می توان در زیر میکروسکوپ بررسی نمود. تراشه های اپیدرمی را نیز با محلول KOH یا NaOH ۱۰٪ که یک عامل شفاف کننده است، شفاف می کنند (KOH یا NaOH باعث تجزیه پروتئین های لایه شاخی و به ویژه کراتین، و سفید و شفاف شدن رنگدانه ها می شود که از این طریق باعث مشاهده بهتر عناصر قارچی می شود. عوامل قارچی به علت داشتن کیتین در دیواره سلولی خود نسبت به این عوامل مقاوم هستند و از بین نمی روند). در این روش پوسته ها را بر روی لام قرار داده، و بر روی آن یک یا دو قطره محلول KOH ۱۰ یا ۴۰ درصد ریخته می شود. سپس لامل را بر روی آن قرار داده، چند دقیقه صبر نموده و بعد با شعله به آهستگی حرارت داده می شود (در هنگام حرارت دادن باید دقت شود که نمونه جوش نیاید). کار بعدی مشاهده نمونه با میکروسکوپ

است. برای این کار می توان از بزرگنمایی ۱۰ و ۴۰ استفاده نمود. در مطالعه میکروسکوپی لام مستقیم، عناصر قارچی به شکل خوشه هایی از سلول های مخمری گرد (به قطر ۸-۳ میکرومتر) با جدار ضخیم همراه با هیف های کوتاه خمیده (به قطر ۵-۲ میکرومتر) دیده می شود. در طریقه برداشتن نمونه با استفاده از نوار اسکاچ، عمدتا حالت خوشه انگور (Grape like) مشاهده می شود؛ زیرا هایف (میسلیوم) ها بیشتر در فرورفتگی های نوار چسب پنهان می شوند. سلول ها در واقع فیالیدهای تک سلولی هستند که یک جوانه منحصر به فرد تولید می کنند. برای نمونه گیری به هر دو روش فوق، بیمار از دو روز قبل از نمونه گیری باید استحمام کرده باشد و ده روز قبل از انجام نمونه گیری از مصرف دارو خودداری نماید.

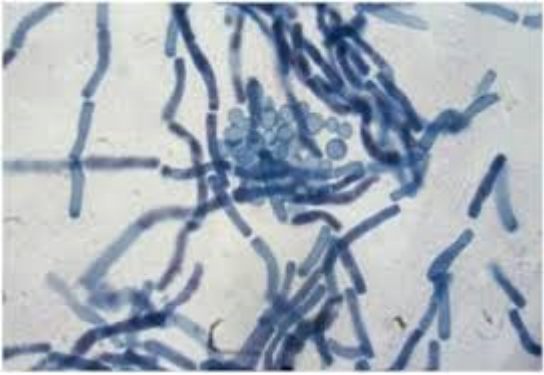

شکل ۲: مالاسزیا فور فور

کشت:

برای تشخیص بیماری، کشت ضروری نیست و تشخیص به تنهایی بر اساس مشاهده مخمر در پوسته های اپیدرمی امکان پذیر است. با وجود این مخمر مالاسزیا فورفور در محیط کشت سابورو دکستروز آگار (SDA) و یا مالت آگار (MA) حاوی آنتی بیوتیک های کلرامفنیکل، استرپتومایسین، پنی سیلین و سیکلوهگزامید (اکتیدیون) همراه با یک لایه روغنی (روغن زیتون استریل یا گلیسرول به مقدار ۲-۱ میلی لیتر) در دمای ۳۷ درجه به خوبی رشد می کند. این قارچ در محیط کشت Dixons Agar **که دارای گلیسرول منواولئات می باشد و در**